1879
Lane Medical Library

# Eine neue Methode der Operation von Kehlkopfpolypen.

## Inaugural-Dissertation,

welche

nebst beigefügten Thesen

mit Genehmigung

der medicinischen Facultät der Universität zu Breslau

zur Erlangung der Doctorwürde in der Medicin, Chirurgie und Geburtshilfe,

**Donnerstag, den 25. September 1879, Mittags 12 Uhr,**

in der Aula Leopoldina

öffentlich vertheidigen wird

**Hans Strauss,**

pract. Arzt.

Opponenten:

*Dr. **Arthur Henry**, prakt. Arzt;*

*Dr. **Melchior Willim**, Assistenz-Arzt an der Kgl. chirurgischen Klinik.*

BRESLAU.

Druck von S. Lilienfeld.

1879.

Seinem Lehrer

# Herrn Professor Dr. Voltolini

in Hochachtung und Dankbarkeit

zugeeignet.

# Vorwort.

Die neue Operationsmethode *Voltolini's* hat bis jetzt nicht diejenige Würdigung gefunden, welche sie verdient. So viel bekannt, hat nur Herr Dr. *Schäffer* in Bremen dieselbe nach *V.*, und zwar mit bestem Erfolge ausgeübt.

Während des letztverflossenen Jahres hatte ich als Assistent bei Herrn Prof. *Voltolini* Gelegenheit, den Werth der neuen Methode schätzen zu lernen. Im Nachstehenden habe ich versucht, eine eingehendere Darstellung derselben zu geben unter Benützung der von *Voltolini* bereits auszüglich mitgetheilten und acht neuer Fälle, deren Krankengeschichten am Schluss beigegeben sind.

Für die Ueberweisung dieses Materials, sowie den regen Antheil, den er an meiner Arbeit genommen hat, sage ich Herrn Prof. *Voltolini* auch öffentlich meinen Dank. Ferner bin ich Herrn Prof. *Ponfick*, der die Güte hatte, einige der mittelst der neuen Methode entfernten Polypen mikroscopisch zu untersuchen, zu lebhaftem Danke verpflichtet.

## Mängel der bisherigen Methoden.

Nachdem im Jahre 1854 *Middeldorpf* einen vom Kehlkopfeingange nach der Rachenhöhle zu wuchernden Tumor auf galvanokaustischem Wege abgetragen; nachdem 7 Jahre später ein anderer Chirurg, *V. v. Bruns*, — durch die glückliche Exstirpation eines Stimmband-Polypen vom Munde aus, einen neuen Zweig der operativen Chirurgie in's Leben gerufen, hätte man erwarten sollen, dass sich gerade die Chirurgen dieser Bereicherung ihres Könnens am meisten erfreuen und mit allem Eifer sich der Pflege des neuen Gebietes widmen würden. Dies ist nicht der Fall gewesen. Die neueste Errungenschaft der operativen Kunst wird von den meisten Chirurgen, auch heute noch, wenn nicht verachtet, so doch nicht genügend gewürdigt. Es ist ja bekannt, dass sich gerade jüngere, unberühmte Aerzte der neuen Operationsmethode annahmen und dieselbe nach den verschiedensten Richtungen hin ausbildeten.

Und weshalb gelangte die neue Erfindung nicht zu der verdienten Anerkennung? Sie schien den Chirurgen die Zeit nicht zu lohnen, die sie auf ihre Nutzbarmachung verwenden mussten und die nothwendigerweise darauf verwandte Mühe nicht zu vergelten. Wenn man aber jenen daraus einen Vorwurf machen wollte, oder auch nur, wie dies *Paul Bruns*[1]) in seiner unten citirten, trefflichen Schrift thut — verlangt, dass jeder Chirurg sich auch mit laryngoscopischen Operationen beschäftigen soll, so können wir uns dieser Ansicht nicht anschliessen. Wie kann man von einem vielbeschäftigten Chirurgen, der an einem Vormittag mehrere grosse, mit bedeutender geistigen

---

1) *P. Bruns.* Die Laryngotomie zur Entfernung intralaryngealer Neubildungen. Berlin 1878.

und physischen Anstrengung verbundene Operationen auszuführen hat, erwarten, dass er nach dieser Leistung noch Lust und Geduld haben wird, sich mit stecknadelkopfgrossen, so schwer zugängigen Kehlkopfpolypen abzugeben? Wie wir unten sehen werden, sind selbst in den sogenannten „leichten" Fällen die Schwierigkeiten bei intralaryngealen Operationen noch so gross und mannigfach, dass sie einen Chirurgen, der doch von jedem Handgriff Erfolge zu sehen gewohnt ist, zur Verzweiflung bringen müssen. Kein Wunder, dass die meisten unter ihnen, wenn sie Neubildungen im Kehlkopf ausrotten sollten, sich statt des bereits vorhandenen, aber gewundenen und durch Hindernisse, wie Zungengrund, Gaumensegel und Epiglottis verwahrten Zugangs einen neuen, geraden und bequemen bahnten, indem sie den Kehlkopf von aussen eröffneten. In der That gewährt die Laryngotomie den bedeutenden Vortheil, dass sich die zu entfernenden Gebilde direct dem Auge präsentiren und ohne alle Umstände und oft ohne alle Vorbereitungen mit einem Male entfernt werden können: ein echt chirurgisches Verfahren. Gäbe es keinen anderen Weg, so könnte man nicht anstehen, dasselbe als eine sehr segensreiche Operation zu bezeichnen. Freilich muss der Patient einige grosse Unannehmlichkeiten mit in den Kauf nehmen: Er schwebt für's Erste während der Operation entschieden in Lebensgefahr. Denn wenn auch die auf Rechnung der Operation zu setzende Sterblichkeitsziffer der veröffentlichten Fälle eine auffallend, um nicht zu sagen: unglaublich geringe ist, — sie beträgt nach *P. Bruns'* Berechnung nur 3% — so ist die Lebensgefahr doch zweifellos vorhanden; es gehören nämlich „starke Blutung in die Trachea" und „Aussetzen der Respiration" zu den nicht seltenen Zufällen während der Operation. Uebersteht der Kranke den Eingriff glücklich, so trägt er zweitens Zeit seines Lebens eine, auch bei Heilung per primam, entstellende Narbe mit sich herum. Weit bedenklicher aber ist die Thatsache, welche *P. Bruns* bei seiner sehr präcisen Abwägung des Werthes der Thyrcotomie gegenüber dem intralaryngealen Verfahren constatirt,[1]) „dass nämlich nicht einmal die Hälfte der Operirten Aussicht hat auf Erhaltung oder Wiederherstellung der normalen Stimme". Immer noch könnte man sich, wenigstens für gewisse Fälle, mit der Laryngotomie be-

[1]) *P. Bruns*, Op. cit. S. 98.

freunden, wenn dieselbe bei gern recidivirenden Neubildungen, z. B. den Papillomen, auch nur einige Sicherheit für vollständige Ausrottung des Uebels gewährte. Aber hier zeigt sich das eingreifende Verfahren mindestens ebenso ohnmächtig, wie irgend ein anderes. Während nach *P. Bruns* die laryngotomische Methode in 32 Fällen von multiplen Papillomen nur 41%, hat die laryngoscopische in 47 Fällen 61% vollständige Heilungen zu verzeichnen.

Wenn nun eine Operation, die verbunden ist mit Lebensgefahr und in 50% mit Verlust der Stimme, und die doch keine sichere Aussicht auf Heilung bietet, — eine Operation, die *Fauvel*[1]) geradezu als „barbarisch" bezeichnet, auch heute noch geübt wird, trotzdem es ungefährliche und sicherer wirkende Verfahrungsweisen giebt, wo kann da der Grund für die Abneigung mancher Laryngo-Operateure gegen die intralaryngealen Methoden anders liegen, als in der Schwierigkeit der Ausführung derselben? Dies geben auch die meisten Chirurgen zu; manche, wie *Hueter*, betonen besonders, dass es ihnen vor Allem um Gewinnung eines bequemeren Weges zu thun ist. *Bose*[2]) sagt in seiner Bearbeitung der Kehlkopfkrankheiten in *König's* Lehrbuch der Chirurgie über das endolaryngeale Verfahren folgendes: „Es erfordert nicht nur eine ganz specielle Uebung des Operateurs, sondern es stellt zugleich an den Kranken so hohe Anforderungen in Bezug auf geschickte Mitwirkung, dass sein Gelingen im Wesentlichen davon abhängt, ob diesen Anforderungen genügt werden kann." Weiter unten fährt er fort: „Manche Patienten sind aber überhaupt nicht soweit zu bringen." Mit diesen Worten ist der Kern der Sache bezeichnet. Die grössten Schwierigkeiten liegen nicht auf Seiten des Operateurs, sondern auf Seiten des zu Operirenden. Käme es auf die Geschicklichkeit des Arztes allein an, — nun dieser sind ja keine Grenzen gesteckt! In diesem Falle könnte man auch mit *Middeldorpf* von dem „Reiz" sprechen, der mit der Schwierigkeit wächst. Wo aber der Geschickteste und Geübteste vor der übergrossen Reizbarkeit des Patienten eben so rathlos dasteht, wie der Anfänger; wo auch er meist den langwierigen Weg der Einübung betreten muss, da ver-

---

[1]) *Ch. Fauvel*, Traité pratique des maladies du larynx. Paris 1876. S. 227.

[2]) *F. König*, Lehrbuch der spec. Chirurgie. Band I. S. 541.

zichtet Jeder gern auf die „innere Befriedigung", welche die Ueberwindung von Schwierigkeiten gewährt, und hält es lieber mit den „leichten Fällen." Es liegt auch wahrlich kein „Reiz" darin, wochenlang die widerspenstige Epiglottis tagtäglich einige Male mit der Sonde zu berühren! Mir scheint für einen Laryngo-Operateur die Ausdauer noch wichtiger zu sein, als die Geschicklichkeit.

Gehen wir im Speciellen auf die Hauptschwierigkeiten der bisherigen endolaryngealen Methoden etwas genauer ein, um später die neue Operationsweise, für welche alle diese Schwierigkeiten überhaupt nicht vorhanden sind, damit in Gegensatz zu bringen, so sind diese dem Specialisten allerdings zur Genüge bekannt, weniger aber dem practischen Arzt, dem jedoch ebenfalls die neue Methode zur Beurtheilung und hierauf zur Ausübung dringend empfohlen wird. Denn auch für diesen wird die neue Operation bei ihrer leichten Ausführbarkeit von unschätzbarem Werthe sein.

Als höherer Grad der physiologisch schon hohen Reflexerregbarkeit der Gebilde im Rachen- und Kehlkopfinnern verdient zunächst die **übergrosse Reizbarkeit** dieser Organe Beachtung. Alle Laryngoscopiker stimmen darin überein, dass eine derartige Toleranz der genannten Theile, um eine Berührung mit der Sonde, oder gar eine Operation an denselben in der ersten Sitzung zu gestatten, zu den Seltenheiten gehört; die entgegengesetzte Erscheinung: ein wahrer Sturm von Reflexactionen bei dem leisesten Versuch, in's Innere des Kehlkopfs zu dringen, ist leider nur zu häufig. Characteristisch ist hierfür eine Aeusserung *Türcks* [1]) vom Jahre 1866, dass ihm unter sämmtlichen von ihm operirten Fällen nur ein einziges Individuum mit den genannten, wünschenswerthen Eigenschaften vorgekommen sei. Werfen wir dagegen einen Blick in die ausführlichen Beobachtungen *Fauvel's*, so bietet sich uns eine grosse Anzahl wahrer Geduldsproben, die dem Operateur durch die „sensibilité exagerée" zugemuthet werden. Ich erinnere nur an die Beobachtung No. 62, 116 und 142. Es blieb also in all' diesen Fällen dem berühmten Operateur auch kein anderer Weg, als der der Einübung. Ich brauche über diesen kein Wort zu verlieren; gar mancher practische Arzt lächelt deshalb

---

[1]) *Ludwig Türck*, Klinik der Krankheiten des Kehlkopfs und der Luftröhre. Wien 1866. Seite 545.

mitleidig über den Specialisten; die Einübung ist unbeliebt bei den Laryngoscopikern, am meisten aber bei den Patienten.

Aber warum macht denn *Fauvel* keinen Versuch, den reizbaren Kranken allgemein oder local zu anästhesiren? Diese Frage drängt sich unwillkürlich auf; und *Fauvel* sucht auch stets diese „sensibilité exagerée" abzustumpfen durch täglichen Gebrauch von 4 Gramm „bromure de potassium." Nichtsdestoweniger ist monatelange Einübung erforderlich! Verlockend ist der Erfolg dieser Bromkali-Anästhesirung jedenfalls nicht. (Mit diesen Resultaten stimmen auch die Angaben der Pharmakologen über die Wirkung des Bromkali überein.) Unschädlich ist diese allgemeine Anästhesirungsmethode allerdings, ein Vorzug, den ein anderes Verfahren, das heute noch von manchen Specialisten, namentlich von *v. Schrötter* in Wien geübt wird, nicht in vollem Masse theilt. *Schrötter* wendet, nach dem Vorgange von *Türck*, zu diesem Zwecke Bepinselungen des Kehlkopfinnern mittelst Chloroform und einer Morphiumlösung an, welche am Abend vor der Operation begonnen und bis zur hinreichenden Unempfindlichkeit der Theile fortgesetzt werden. Dabei treten, wie zu erwarten, störende Allgemeinerscheinungen ein. *Türck*[1]) giebt deren folgende Stufenleiter an: „Schwindel, Taumeln, Gefühl von Berauschung, einiger Kopfschmerz, einige Muskelschwäche, anhaltendes Uebelkeitsgefühl, Erbrechen, Zittern, Formication, Schläfrigkeit, Verengerung der Pupillen, Schwarzsehen, Ohrensausen, Harnverhaltung, Sinken der Pulsfrequenz, Schwäche des Pulses." Die letzten Symptome traten nur in einigen Fällen ein, dauerten dafür aber auch um so länger, nämlich 24—36 Stunden, worauf die leichteren Erscheinungen noch eben so lange anhielten. Auch in den leichtesten Fällen waren Intoxicationssymptome vorhanden, und zwar, mit Ausnahme dreier Fälle, nicht weniger als 24—48 Stunden lang. Als örtliche Folgen der Bepinselungen führt *Türck* in seinen Fällen „ödematöse Schwellung der Schleimhautumkleidung des rechten Wrisberg'schen, Santorini'schen und Giessbeckenknorpels an, welche die Einsicht und die Leichtigkeit des Operirens im Larynxinnern beschränkte," ferner Aphonie und ein „weissliches croupöses Exsudat am Racheneingange." *Schrötter* hat mit seinen Anästhesirungsversuchen mehr Glück, als damals *Türck*. Von 4 local Anästhesirten

[1]) *Türck*, Op. cit. Seite 548.

zeigten nur 2 Intoxications-Erscheinungen, und zwar nur in sehr geringem Grade. Doch erzählt auch *S.* im Jahresbericht für 1870 von einem Kranken, der in Folge der Morphiuminjectionen, neben den übrigen, leichteren Erscheinungen, derartig an Harnverhaltung litt, dass ihm dreimal, darunter zweimal des Nachts, der Katheter applizirt werden musste. Das mag in einer Klinik allenfalls angehen, aber man denke an die Privatpraxis. — Hier ist der Arzt auch verpflichtet, seine Patienten über die möglichen Folgen der Anästhesirung vorher zu informiren und er wird in den meisten Fällen den heftigsten Widerstand gegen eine so eingreifende Vorbereitungscur von Seiten der Kranken erfahren. *Schrötter* selbst scheint die genannten Unannehmlichkeiten zu fürchten; wenigstens muss man dies daraus schliessen, dass selbst er nur, wo es absolut nöthig scheint, die Methode der localen Anästhesie benutzt und sich bisweilen ebenfalls wochenlang mit vergeblichen Operationsversuchen oder Einübungen abmüht; ehe er zu diesem ultimum refugium „seine Zuflucht nimmt." So berichtet *Schrötter* in seinem Jahresbericht der Klinik für Laryngoscopie von 1870 (S. 43 ff.) von einem Falle, den er am 17. Juni aufgenommen hat: „Erst am 25. Juli war Patient soweit abgestumpft, dass ich an eine Operation gehen konnte." Ferner erzählt er bei dem Falle *Guttmann*, in den laryngologischen Mittheilungen (Seite 60): „Da aber alle diese Operationen nur eine Verkleinerung der Geschwulst im Gefolge und schon eine Zeit von 6 Wochen in Anspruch genommen hatten." — Endlich, wenn die Einleitung der localen Anästhesie ein wenig eingreifendes Verfahren ist, warum verzichtete *Schrötter* auf ihre Vortheile in jenem Falle, den er in seinem Jahresbericht für 1870 (pag. 48 ff.) beschreibt? Er begann hier die Operation um $5\frac{1}{4}$ Uhr Abends und setzte dieselbe bis $12\frac{1}{2}$ Uhr Nachts fort. Eine staunenerregende Leistung!

Leider erfüllt die locale Anästhesirungsmethode auch das Postulat der allgemeinen Anwendbarkeit nicht. Schon *Türck*[1]) klagt darüber, dass sich wegen unzureichender Narkose der Larynx beim Einführen der Instrumente fortwährend verengerte, so dass sich das Operationsfeld nur momentan und sehr unvollkommen überblicken liess. Bei Fall 77 giebt er an: „Der Versuch einer örtlichen Narkose gelang durchaus nicht, ohne Zweifel aus dem Grunde, weil der Kranke dem

[1]) *Türck*, Op. cit., pag. 301.

Branntweintrinken stark ergeben war.“ Auch diesen zweiten Mangel der Methode scheint *Schrötter* weniger zu empfinden. Doch war auch bei *S.* in dem Falle *Zelebor*[1]) die örtliche Narkose unvollständig, „da Patient wiederholtes Pinseln nicht zugab.“

Die eigentlichen Anästhesirungs-Methoden des Kehlkopfs sind hiermit erschöpft; denn die von anderer Seite empfohlenen Anspritzungen von kaltem Alaun- oder Tanninwasser, Rum und Aether können nur eine unvollkommene Herabsetzung der Sensibilität der Theile erreichen. Nach alledem muss man *P. Bruns* beistimmen, wenn er das Ideal des endolaryngealen Operationsverfahrens noch nicht erreicht glaubt, weil wir noch nicht in den Besitz einer wirksamen und ungefährlichen Methode der localen Anästhesie des Rachens und Kehlkopfs gelangt sind. Dass eine solche heut zu Tage durch die neue Operationsweise der Kehlkopfpolypen fast durchweg entbehrlich geworden ist, werden wir unten sehen.

Einen weiteren, ziemlich häufigen und recht störenden Uebelstand bildet die Rückwärtslagerung des Kehldeckels. Wenn es hier schon schwierig ist, überhaupt einen Blick über die ganze Ausdehnung der Glottis zu gewinnen, so gehört es fast zu den Unmöglichkeiten, ohne weitere Vorbereitungen einen bestimmten Punkt in der Nähe derselben zu treffen. Denn alle Instrumente müssen die äusserst empfindliche, hintere Kehldeckelfläche streifen und rufen so die heftigsten Reflexerscheinungen hervor. Zur Aufrichtung des Kehldeckels hat man zahlreiche, einfache und complicirte Instrumente erfunden, die aber alle ihren Zweck nicht völlig erreichen, ganz abgesehen von den Insulten auf den Kehldeckel. *Schnitzler*[2]) erklärt alle diese mehr oder weniger sinnreichen Instrumente für „meistens entbehrlich, wenn nicht ganz überflüssig.“ Er benützt, wie dies schon *Voltolini*[3]) in der ersten Auflage seines Buches: Die Anwendung

---

[1]) *Schrötter*, Jahresbericht der Klinik für Laryngoscopie. Wien 1871. Seite 42.

[2]) *Joh. Schnitzler.* Ueber Laryngoscopie und Rhinoscopie und ihre Anwendung in der ärztlichen Praxis. Wien 1879.

[3]) *R. Voltolini.* Die Anwendung der Galvanokaustik im Innern des Kehlkopfes. 1. Auflage, Wien 1867, pag. 62. 2. Auflage, Wien 1872 pag. 139.

der Galvanokaustik etc. angiebt und in der zweiten ausführlich beschreibt, zur Aufrichtung des Kehldeckels das Operations-Instrument selbst. Es ist dies allerdings das einfachste Verfahren, freilich wieder nicht ohne vorherige Einübung anwendbar.

Enge des Rachens ferner, wie sie durch Narbencontraction, Geschwülste und auch angeboren vorkommt, kann intralaryngealen Operationen ungemein hinderlich werden. Schon der Spiegel wird in solchen Fällen schlecht genug vertragen, weil er inniger mit den Rachenwänden in Berührung kommt, als bei normaler Weite. Dazu kommt die Beschränkung des Gesichtsfeldes und die Unmöglichkeit einer freien und geschickten Handhabung des Instruments.

Die Schwierigkeiten erreichen ihren Gipfelpunkt bei Kindern. Abgesehen davon, dass diese jede Mitwirkung verweigern, lässt sich bei ihnen die für die bisherigen Methoden nothwendige, absolut ruhige Kopfhaltung nur äusserst schwer erreichen. Dazu kommt die Kleinheit der in Betracht kommenden Theile, die Enge des Weges, die gerade bei Kindern auf den geringsten Reiz so reichliche Schleimabsonderung, durch welche, bevor es möglich ist, ein Instrument in die Nähe der Glottis zu bringen, der Spiegel benetzt und das Bild verzerrt wird. Um das Mass der Uebelstände voll zu machen, besitzen fast alle Kinder einen stark nach rückwärts geneigten Kehldeckel. Man lese nur bei *Victor v. Bruns*[1]), welche Zwangsmassregeln derselbe ergreifen musste, um den kleinen, 5jährigen *Hans P.* operiren zu können. Zunächst: „Bitten, Versprechungen, Drohungen.“ Dann: „Mittelst Riemen um den Bauch und das Becken wurde der Knabe auf dem Stuhle festgeschnallt, beide Beine wurden parallel neben einander auf einer Holzschiene durch eine Binde befestigt und diese einem Gehülfen zum Halten übergeben, ein zweiter Gehülfe fixirte den Thorax und den linken Arm, ein dritter fasste die rechte Hand des Knaben, besorgte das Zuhalten und Oeffnen der Kanäle am Halse, ein vierter Gehülfe fixirte Kopf und Zunge, ein fünfter Gehülfe hielt die Kehldeckelpincette in ihrer Lage im Munde und reichte mir Charpiepinsel oder in Kornzangen eingeklemmte Schwämmchen dar, um damit den stets in reichlichster Menge in Mund- und Rachenhöhle hervorquellenden

---

[1]) *Victor v. Bruns.* Die Laryngoscopie und die laryngoscopische Chirurgie. Tübingen 1865. Seite 331.

Schleim vor der Einführung des Constricteurs abzuwischen.“ Derartige Sitzungen, bei denen sieben Menschen betheiligt waren, dehnten sich 1—2 Stunden und darüber aus. Man muss *V. v. Bruns* beistimmen, wenn er am Schlusse der Beschreibung dieser Procedur ausruft: „Nur wer einer solchen Sitzung beigewohnt hat, vermag die Schwierigkeiten richtig zu würdigen, die bei diesem Knaben zu überwinden waren!“ Es muss eine grosse Selbstüberwindung dazu gehören, um in einem solchen Falle nicht zum Messer zu greifen und sich einen bequemeren Weg zu bahnen. Dies ist denn auch bei Kindern häufig genug geschehen; denn wie *P. Bruns* in seinem mehrfach citirten Buche constatirt, sind in der gesammten Literatur von 34 Kindern unter 10 Jahren, die wegen Papillomen zur Operation kamen, 15 laryngotomirt und 19 endolaryngeal behandelt worden, während bei Erwachsenen auf über 1000 endolaryngeal Operirte nur 100 Laryngotomien kommen. (Die Grenze des Kindesalters ist natürlich nicht genau zu ziehen.)

Die Sache liegt also gegenwärtig so: Kommt ein Kind mit Kehlkopfpolypen zum Specialisten und soll dasselbe entweder auf Wunsch der Eltern, oder weil der Arzt ein Gegner der Laryngotomie ist, intralaryngeal operirt werden, so hängt Alles davon ab, ob es sich widerspenstig oder gelehrig zeigt. Im ersteren Falle lässt man das Kind „älter werden“, nachdem man vorher, falls die Respiration bereits beeinträchtigt ist, die Tracheotomie gemacht hat; ist das Kind schon verständig genug, um mit Aussicht auf Erfolg der intralaryngealen Operation unterzogen zu werden, so wird auch hier ev. die Tracheotomie gemacht und nun der in diesem Falle doppelt mühevolle Weg der Einübung beschritten. Denn es ist bekannt, dass mit dem Aufhören der Function des Kehlkopfs, derselbe fortwährend unzugänglicher wird, da namentlich auch die Epiglottis bei Tracheotomirten mehr und mehr nach rückwärts sinkt.

Zu diesen Uebelständen, die den Wunsch nach neuen Mitteln und Wegen wohl in jedem Specialisten schon rege werden liessen, kommen noch diejenigen Schwierigkeiten, die in den Eigenschaften der Neubildung selbst begründet sind. Zunächst verdient der ungünstige Sitz der Polypen hervorgehoben zu werden. Mit Recht werden von den Laryngoscopikern die Polypen gefürchtet, welche in der Nähe der vorderen Commissur der Stimmbänder ihren Sitz haben, weil sie schwer

zu sehen und noch schwerer zu treffen sind; mehr noch aber diejenigen, welche den unterhalb der Glottis liegenden Regionen angehören. Es sind dies, wenn wir von den seltenen, von der unteren Fläche der Stimmbänder ausgehenden absehen, namentlich die der Schleimhaut des Ringknorpels und der Uebergangsstelle des Kehlkopfs in die Luftröhre aufsitzenden. Die an und für sich schon bedeutende Schwierigkeit, so tiefsitzende Gebilde vom Munde aus zu treffen, wird noch wesentlich durch den Umstand erhöht, dass das Instrument beim Passiren der Stimmbinder leicht dieselben berührt und von ihnen eingeklemmt wird. Aber gerade diese Eigenthümlichkeit der Kehlkopfgebilde, sich bei jeder Berührung krampfhaft zusammenzuziehen — ein Hinderniss für die bisherigen Operationsmethoden — ist für die neue äusserst förderlich. (Wenn trotz den sofort in die Augen fallenden Schwierigkeiten eine relativ bedeutende Anzahl subchordaler Polypen mit günstigem Erfolge operirt worden ist, so beweist dies nicht die Entbehrlichkeit einer neuen Methode, sondern illustrirt nur die bewundernswerthe Geschicklichkeit und — Geduld der Laryngoscopiker.

Wegen ihres versteckten Sitzes entziehen sich oft der bisherigen intralaryngealen Behandlung Neubildungen, welche von den Morgagni'schen Ventrikeln ausgehen. Wenn sich auch unschwer Theile derselben, die den freien Rand der Stimmbänder überragen, entfernen lassen, so sind die in der Bucht zwischen beiden chordae vocales verborgenen Reste um so schwerer zu erreichen. Am meisten mag in diesen Fällen noch die Galvanokaustik leisten, weil diese jederzeit ihr Instrument, dem Sitz der Neubildung entsprechend, verbiegen kann.

Es bleiben noch die Fälle, wo von mehreren Stellen des Kehlkopfinnern Neubildungen emporwuchern. Wir denken hier namentlich an die multiplen Papillome, welche bisweilen fast die ganze Kehlkopfschleimhaut occupiren. Ich erinnere nur an die VIII. Beobachtung von *Bruns*. Der Operateur weiss hier gar nicht, „wo er anfangen soll" und ist in einer um so übleren Lage, wenn während der natürlich äusserst langwierigen Behandlung sich unter seinen Augen auch an vorher immunen Stellen neue Polypen entwickeln. Dass diese Schwierigkeit mit der vorher erwähnten, dem ungünstigen Sitz der Neubildung, in den meisten Fällen combinirt sein wird, ist von vornherein anzunehmen. Diese multiplen Excrescenzen sind es gerade, welche die Geduld des Arztes auf die härteste Probe stellen; von den

Anforderungen an den Patienten ganz zu schweigen. Zur Illustration diene ein Fall von *Fauvel*[1]). Hier sassen die Wucherungen an günstiger Stelle, auf beiden wahren Stimmbändern. Der Patient bereitete dem laryngoscopischen Verfahren so wenig Hindernisse, dass schon am ersten Beobachtungstage ein Stück der Geschwulst entfernt werden konnte; und dennoch nahm die Behandlung einen Zeitraum von **16 Wochen** in Anspruch. Es blieben dann noch Reste der Neubildung, welche durch Cauterisation zerstört werden sollten; aber der Patient entzog sich der Behandlung. —

Dass übrigens die Schwierigkeiten des intralaryngealen Verfahrens im umgekehrten Verhältniss zur Grösse der Polypen stehen, bedarf keines Beweises, wenn auch *Schrötter*[2]) die Bemerkung für nothwendig hält: „Merkwürdig genug berechnen andere Operateure den Werth der Operation nach der mehr oder minder excessiven Grösse des Neoplasma's.

Schliesslich möge man daran denken, dass sich von den angegebenen, erschwerenden Umständen in praxi meist die verschiedensten Combinationen neben einander vorfinden.

Die im Vorigen angedeuteten Uebelstände sind allen bisherigen Methoden der Operation gemeinsam. Mag auch in dem einen Falle das Messer, im andern die Quetschpincette, im dritten die Galvanokaustik angezeigt sein, und mögen die Indicationen für die einzelnen Methoden genau festgestellt sein — was sie übrigens noch nicht sind — so haben doch alle bisherigen Verfahrungsweisen zur Bedingung, mit dem Instrument einen bestimmten, gewöhnlich sehr kleinen Punkt innerhalb des Larynx zu treffen. Dieser Punkt muss während des Operirens aufs Genaueste fixirt werden, ein Umstand, der bei länger dauernden Operationen schon schwierig genug ist. Denn das Auge ermüdet nach einiger Zeit und das Operations-Instrument verdeckt sehr leicht das fixirte Object. Dazu kommt, dass man bei der perspectivischen Verkürzung öfter glaubt, schon an der Neubildung angelangt zu sein, während man in Wirklichkeit noch zu weit von

---

[1]) *Fauvel*, Op. cit. pag. 471 f.

[2]) *Schrötter*, Jahresbericht der Klinik für Laryngoscopie. Wien 1871, pag. 40.

ihr entfernt ist, um sie treffen zu können. Auch diese Schwierigkeiten kommen bei der neuen Methode nicht in Betracht; weil dieselbe auf ganz anderen Voraussetzungen beruht, wie die bisherigen.

## Die neue Methode.

Polypen mittelst eines Schwammes abzureissen, ist nicht neu. *Hippocrates*[1]) beschreibt mit aller Ausführlichkeit, wie er Nasenpolypen diesem Verfahren unterwirft. Ich gebe diese Stelle in deutscher Uebersetzung wieder: Man schneide sich ein rundes Stück Schwamm, gebe ihm die Kugelform und umwinde es mit einem ägyptischen Faden, um es hart zu machen; seine Grösse soll der Nasenöffnung entsprechen. Nun wird der Schwamm an vier Fäden befestigt, deren Länge je eine Elle beträgt. Nachdem man dann diese zu einem einzigen Ende vereinigt hat, nimmt man einen dünnen Zinnstab, der an dem einem Ende ein Oehr trägt und führt den Stab mit seinem schmächtigen Ende bis in den Mund. Hat man jenen dann erfasst, so schiebt man den Faden durch das Oehr und zieht, bis man den Anfang desselben ergreifen kann. Hierauf bringt man ein geisfussartiges Instrument unter das Zäpfchen, hebt dieses, und zieht, bis man den Polypen herausbringt. Wenn man ihn nun ausgerissen hat . . . . .

Auch spätere Chirurgen haben dieses Operations-Verfahren geübt. Die neue Methode hat also auch ihre geschichtliche Basis und es muss befremden, wenn neuerdings die Uebertragung des alten

---

[1]) *Hippocrates*, De Morbis. *Littre*'sche Ausgabe, Paris 1852. Lib. II caput XXXIII, Tom. VII, pag. 51:

*Σπόγγιον καταταμὼν στρογγύλον, καὶ ποιήσας οἷον σπεῖραν, καταλίξαι λίνῳ αἰγυπτίῳ καὶ ποιῆσαι σκληρόν· εἶναι δὲ μέγεθος ὥστε ἐπαρτίζειν ἐς τὸν μυκτῆρα, καὶ δῆσαι τὸ σπόγγιον λίνῳ τετραχόθι· μῆκος δὲ ἔστω ὅσον πυγονιαῖον ἕκαστον· ἔπειτα ποιήσας αὐτῶν μίαν ἀρχὴν, ῥάβδον λαβὼν κασσιτερίνην λεπτὴν ἐκ τοῦ ἑτέρου κύαρ ἔχουσαν διείρειν ἐς τὸ στόμα τὴν ῥάβδον ἐπὶ τὸ ὀξὺ, καὶ ἐπὴν λάβῃ, διέρσας διὰ τοῦ κύαρος τὸ λίνον, ἕλκειν ἔστ᾽ ἂν λάβῃ τὴν ἀρχήν· ἔπειτα χηλὴν ὑποθεὶς ὑπὸ τὸν γαργαρεῶνα, ἀντερείδων, ἕλκειν ἔστ᾽ ἂν ἐξειρύσῃς τὸν πώλυπον. Ἐπὴν δὲ αὐτὸν ἐκσπάσῃς . . . . . .*

Instrumentes in einen anderen Zweig der Chirurgie von gewisser Seite so wunderlich gefunden wird, dass das neue Verfahren mit Bezeichnungen, wie sie in der Schriftsprache sehr ungewöhnlich sind, belegt wird. Andererseits muss die Operation als „neu" characterisirt werden, insofern, als Polypen im Kehlkopf jedenfalls auf diese Weise noch nicht operirt worden sind. Zweitens ist, entsprechend dem Operationsgebiet, das Instrument natürlich wesentlich modificirt.

Was die Gestalt desselben betrifft, so zeichnet es sich zunächst durch grosse Einfachheit aus, eine Eigenthümlichkeit, die jedenfalls als ein Vorzug bezeichnet werden muss. Es besteht dasselbe im Wesentlichen aus einem gewöhnlichen, kugelförmigen Schwamm von $^1/_2$ bis höchstens 1 cm. Durchmesser. Dieser Schwamm ist sorgfältig, mittelst einer Oese an einen Metallstiel befestigt, welcher eine Länge von etwa 18 cm. und die Dicke einer mittleren Sonde besitzt. Natürlich zeigt der Stiel eine Krümmung, wie sie allen zu intralaryngealen Operationen gebräuchlichen Instrumenten gemeinsam ist; von einem Ende zum andern verjüngt sich der Stiel ziemlich bedeutend. Aeusserst wichtig ist die Wahl des Metalles. Dasselbe darf nicht absolut starr sein, weil dann das Instrument, wenn es in das Innere des Kehlkopfs geführt wird, in einer weniger geschickten Hand aufhören könnte, ungefährlich zu sein. Ebensowenig empfiehlt sich völlig elastisches Metall als Material für den Stiel, denn durch die Contractionen des Kehlkopfs würde ein elastisches Instrument zu leicht von der beabsichtigten Richtung abgelenkt, und die Führung eine unsichere. Nach den bisherigen Erfahrungen eignet sich am besten mässig weicher Kupferdraht, der unelastisch ist und andererseits eine gewisse Geschmeidigkeit besitzt. Diese ist wegen der Verjüngung in der Nähe des Schwammes am grössten, so dass dieser Theil sich den Verhältnissen des Kehlkopfinnern am leichtesten accomodirt; in der Nähe des Griffes aber ist der Stiel starr genug, um eine sichere Führung zu gestatten und mässige Widerstände zu überwinden. Der Metallstiel ist an seinem dickeren Ende in Verbindung mit einem hölzernen Griff, wie ihn die Kehlkopfspiegel besitzen. Ueber die Art der Befestigung beider sei hier bemerkt, dass es sich nicht empfiehlt, dieselbe durch eine seitlich oder nach oben abtretende Schraube herzustellen; denn diese kann der Einführung des Instrumentes durch Anstemmen an die Zähne hinderlich sein oder die Weichtheile verletzen. Vervollständigt wird das Instru-

ment durch einen starken Seidenfaden, der an den Schwamm angenäht ist und um den Stiel bis zum Griff hin gewickelt wird, um die Befestigung des Schwammes für alle Fälle zu sichern. Vielleicht empfiehlt es sich, diesen, wie es *Hippocrates* that, mit dem Faden ganz zu umwickeln, um ihn resistenter zu machen; bis jetzt wurde der Schwamm ohne jede Präparation benützt und erfüllte auch in dieser Weise seinen Zweck vollständig. Im Uebrigen wird, mehr als die Beschreibung, nebenstehende Figur die Gestalt des Instrumentes veranschaulichen.

Fig. I.

Ist nun die Diagnose auf „Kehlkopfpolyp" gestellt. so sei vorausgeschickt, dass es zunächst nicht darauf ankommt, von welcher Stelle derselbe ausgeht: Alle Polypen, vom Kehlkopfeingange bis zu den oberen Partien der Trachea, gehören in das Operationsgebiet des Schwammes.

Die Technik der Operation selbst anlangend, ist hervorzuheben, dass diese keinerlei Vorbereitungen, weder von Seiten des Arztes noch des Patienten bedarf. Das ganze Armamentar besteht aus einem Kehlkopfspiegel und, um es kurz auszudrücken, dem Schwamm. Der Patient sitzt aufrecht, mit leicht nach rückwärts geneigtem Kopf auf einem gewöhnlichen Stuhle und fixirt selbst mit einer Hand die möglichst weit hervorgestreckte und mit einem Tuche umwickelte Zunge. Ihm gegenüber nimmt der Arzt Platz und führt, wie bei allen Operationen, mit der linken Hand den Kehlkopfspiegel ein. Während man nun den Kranken mehrmals „ae" intoniren lässt, geht man, immer unter Leitung des Spiegels, mit dem Schwamm in den Kehlkopf ein. Sobald der Schwamm eindringt, contrahirt sich die Kehlkopfmuskulatur und umfasst ihn krampfhaft; die Glottis schliesst sich. Jetzt darf man nicht etwa gewaltsam vorwärts dringen; nur in diesem Falle könnte man verletzen. Sondern man bleibt in der erlangten Position und wartet, bis der Kranke inspirirt. Im Moment der Inspiration führt man den Schwamm durch die nun weit geöffnete Stimmritze hindurch, was mit der grössten Leichtigkeit gelingt. Je nach der Tiefe des Sitzes der Neubildung muss der Schwamm mehr oder weniger weit in die subchordalen Gebiete des

Kehlkopfs hinabgestossen werden. Nun fährt man mit dem Instrument auf und ab und zwar derartig, dass der Schwamm jedesmal die Ebene der Glottis passirt. Diese Manipulation muss mit einer gewissen Schnelligkeit ausgeführt werden, um die „wischenden Bewegungen" möglichst oft wiederholen zu können, ohne den Patienten sehr zu belästigen. Wie oft übrigens diese Wiederholung erforderlich ist, hängt hauptsächlich von der Härte der Geschwulst ab. Im Allgemeinen wurde bei den zu beschreibenden Operationen der Schwamm p. p. sechsmal durch die Glottis auf und abbewegt. Dieselbe setzt, nachdem der Schwamm erst einmal hindurchgedrungen ist, den weiteren Durchführungen keinen merklichen Widerstand entgegen, da die Stimmbänder nach der Seite ausweichen. Dagegen macht sich das Passiren der Glottis durch ein characteristisches „glucksendes" Geräusch vernehmlich, das zugleich als sicheres Kriterium für die richtige Einführung des Schwammes dient. Wer dieses Geräusch einmal gehört hat, kann es nie wieder verkennen. Sobald übrigens der Schwamm in die Nähe der Stimmbänder gelangt, ist der Spiegel entbehrlich. Das ganze Verfahren wird nun, wenn der Polyp durch die erste Einführung noch nicht abgerissen ist, noch in derselben Sitzung 1 — 2 mal wiederholt. Für die erste Ausführung der Operation empfiehlt sich ein möglichst schonendes Verfahren. Man führt in diesem Falle den Schwamm nur etwa 2 — 3 mal durch die Glottis. Ferner wählt man für den ersten Versuch einen durch Eintauchen in Wasser etwas erweichten Schwamm, der später, wenn der Kranke die Operation gut verträgt, oder wenn die Härte der Neubildung dies erfordert, mit einem trockenen vertauscht wird. Auch ist es vortheilhaft, anfänglich nur den kleinsten Schwamm anzuwenden, etwa von der Grösse eines kleinen Kirschkern's. Hierdurch wird der Patient weniger belästigt und dem Arzte das Eindringen in die Glottis wesentlich erleichtert. Die Wirkung kleinerer Schwämme scheint sich übrigens von der grösserer gar nicht zu unterscheiden; der kleinste ist immer noch gross genug, um vom Kehlkopf fest umfasst zu werden: und darauf kommt doch Alles an. Zudem lassen sich die „wischenden Bewegungen" besser ausführen und können durch Maltraitirung des Polypen noch effectvoller werden, als es sich mit einem grossen Schwamme erreichen liesse. Wenn es endlich dem Arzt nicht gelingt, sofort beim ersten Versuche in den Kehlkopf zu dringen, so suche er den Zugang nicht

zu erzwingen, sondern ziehe das Instrument zurück und mache einen neuen Versuch, der dann meist gelingt.

Auf die Frage, wo das neue Instrument sich anwenden lässt, können wir sofort eine kurze und bündige Antwort ertheilen: Der Schwamm ist überall da anwendbar, wo der Kehlkopfspiegel anwendbar ist. Da aber heutzutage die Anwesenheit eines Kehlkopfpolypen kaum auf einem anderen Wege als durch den Spiegel constatirt werden dürfte, so lässt sich dieser Satz auch folgendermassen formuliren: Der Schwamm ist überall da anwendbar, wo die Diagnose auf Kehlkopfpolyp gestellt ist. Der Schwamm empfiehlt sich demnach zunächst bei der Kategorie der sogenannten leichten Fälle der Specialisten, d. h. der Fälle, die sich durch keine besonderen Schwierigkeiten auszeichnen, aber immer noch Anforderungen an den Operateur stellen, denen weder der Chirurg von Fach, noch viel weniger der practische Arzt genügen kann. In diesen, bekanntlich nicht häufigen Fällen, in denen die Geschicklichkeit der Specialisten auch mit den bisherigen Methoden bald zum Ziele gelangt, wird der Operateur bei Anwendung des neuen Instrument's wenigstens den einen grossen Vortheil haben, dass er nicht eines so grossen Aufwandes der ihn zum Specialisten befähigenden Eigenschaften und Fertigkeiten bedarf, wie bisher; mit einem Worte: dass er sich weniger anzustrengen braucht. Daraus folgt auch, dass er in derselben Zeit eine grössere Zahl von Operationen wird vornehmen können, ein Umstand, der wenigstens für den vielbegehrten Specialarzt von der grössten Wichtigkeit ist. Andererseits werden bei Anwendung der neuen Methode die leichten Fälle auch dem practischen Arzt, falls er mit dem Kehlkopfspiegel umzugehen versteht, und vor Allem dem Chirurgen von Fach überlassen werden können. Eine weite Perspective eröffnet sich dem Practiker! Man bedenke, ein wie häufiges Leiden die Kehlkopfpolypen bilden — sind doch während der kurzen Existenz der laryngoscopischen Chirurgie schon über 1000 Fälle als operirt veröffentlicht. Diese Zahl reicht aber auch nicht annähernd an die Wirklichkeit heran, denn seit Jahren wird das Gros der Operationen nicht mehr der Oeffentlichkeit übergeben, sondern nur die Resultate der schwierigsten und interessantesten Fälle. Man erwäge ferner, dass von Jahr zu Jahr die Zahl der laryngoscopirenden Aerzte und damit natürlich auch die Frequenz der Kehlkopf-

polypen wächst; dass andererseits die Ziffer der Specialärzte eine relativ geringe ist. Wenn man endlich daran denkt, dass die bei weitem grösste Zahl der Patienten wohl im Stande ist, einen am Orte befindlichen Arzt zu consultiren, aber durchaus nicht in der Lage, einen der fast nur in den Universitätsstädten zu findenden Specialisten aufzusuchen, so dürfte es wahrlich lohnend erscheinen, der neuen Methode volle Aufmerksamkeit zu schenken. Der practische Arzt wird jetzt nicht mehr allein die Diagnose stellen, sondern auch helfen können. Auf Grund dessen stehe ich nicht an zu behaupten, dass diese Bereicherung der Therapie wesentlich dazu beitragen wird, der Ausübung der Laryngoscopie überhaupt in weiteren ärztlichen Kreisen Eingang zu verschaffen. Dass es für den Chirurgen von Fach, sobald er nur die Diagnose gestellt hat, nichts einfacheres und lohnenderes giebt, als diese kleine Operation, bedarf keiner weiteren Ausführung.

Ihre grössten Triumphe aber wird die neue Methode in der Praxis der Specialisten feiern, nämlich in den schwierigen Fällen.

Es sei zunächst unser Patient äusserst reizbar. Wie verhält er sich dem neuen Operationsverfahren gegenüber? Nun, um es kurz zu sagen: es ist völlig gleichgiltig, ob und wie reizbar seine Rachen- und Kehlkopforgane sind. Bromkali, Alaun, Tannin, Aether, Chloroform und Morphium, alle diese mehr oder minder zweckmässigen Mittel sind gänzlich überflüssig. Den Schwamm bis in die Glottis zu bringen gelingt immer, mag dann „ein wahrer Sturm von Brech-, Husten- und Schlingbewegungen" sich erheben: sie hindern die Operation nicht, sondern unterstützen sie eher, weil sie geeignet sind, den Schwamm fester umfassen und das fremde Gebilde möglichst intensiv treffen zu lassen.

An dieser Stelle dürfte der geeignetste Ort sein, im Allgemeinen anzudeuten, wie die scheinbar gewaltthätige Manipulation mit unserem Instrument von den Patienten vertragen wird. Wie a priori anzunehmen, ist dieselbe schmerzlos; auch das „unangenehme Gefühl", das begreiflicherweise alle Kranken belästigt, ist nicht so bedeutend, dass sich die Erwachsenen nicht mit Bereitwilligkeit einer mehrfachen Wiederholung des Verfahrens in derselben Sitzung unterzögen. (So versichert z. B. einer der Patienten, an dem in Berlin mehrfache Versuche gemacht worden sind, den Polypen mit Pincette

und Messer zu entfernen, dass ihm die Einführung des Schwammes weniger lästig sei, als die Operation mit den genannten Instrumenten.) Die örtliche Reaction ist unbedeutend. War das Verfahren in einer Sitzung mehrfach wiederholt worden, so zeigten sich am nächsten Tage an den Stimmbändern und in deren Umgebung mässige Entzündungserscheinungen. Dabei war die vorhandene Heiserkeit, falls der Polyp nicht gänzlich entfernt worden war, vermehrt und in einigen Fällen Schmerzen beim Schlingen vorhanden, die nach Gurgelungen mit kaltem Wasser sich am nächsten Tage wieder verloren. Uebrigens hielt die auf Rechnung des Eingriffs zu setzende Heiserkeit nie so lange an, wie dies nach galvanokaustischen Operationen der Fall ist.

Ein Umstand verdient noch hervorgehoben zu werden, welcher Manchem, der die Operation noch nicht hat ausführen sehen, zu Bedenken Veranlassung geben könnte. Es ist die Frage: Wie verhält sich die Respiration während und nach der Einführung eines so voluminösen Körpers in den Kehlkopf? Diese Frage ist höchst berechtigt, und auch der Begründer der neuen Methode hat sich dieselbe seiner Zeit vorgelegt. So wurde z. B. bei der ersten Operation eines 4 jährigen Kindes (Fall No. XV), dessen Respiration bereits in hohem Grade durch den Polypen beeinträchtigt war, Alles zur Tracheotomie bereit gehalten, weil Suffocationserscheinungen gefürchtet wurden. Diese Furcht erwies sich indess als unbegründet. Ausser in einem Falle zeigten sich nirgends auch nur die geringsten Respirationsstörungen. Bei diesem einen Kranken (Fall No. IX) trat nach fast jeder Operation mässiger Spasmus glottidis ein, der bei Anwendung des von *Voltolini* angegebenen Verfahrens sofort nachliess. *V.* lässt nämlich während eines derartigen Anfalles den Kranken, trotz der Athemnoth, den Athem, so lange er vermag, „anhalten" und hierauf tief inspiriren, dann wieder anhalten u. s. w. Zwei derartige Manöver genügten in der Regel, um die Athemnoth zu beseitigen.[1])

Ebensowenig wie durch erhöhte Sensibilität wird die neue Operationsmethode durch Abnormitäten des Kehldeckels

---

[1]) Verfasser selbst hatte Gelegenheit, an einem Herrn, der beim Trinken „sich verschluckte" und von äusserst heftigem Glottiskrampf befallen wurde, die exacte Wirkung des genannten Verfahrens zu erproben.

beeinträchtigt. Wenn es überhaupt gelingt, ohne einen „Kehldeckelheber" die Anwesenheit eines Polypen zu constatiren — und es gelingt dies, wie auch *Schnitzler* in seinem oben citirten Buche (Seite 97) betont, bei Anwendung gewisser Kunstgriffe[2]) immer — so mag dann der Kehldeckel abnorm gelagert oder geformt sein: es kommt dieses sonst so schwer wiegende Hinderniss für uns gar nicht in Betracht. Denn der Schwamm streift zwar auch die hintere Kehldeckelfläche und ruft die bekannten Erscheinungen hervor, diese aber stören den Verlauf der Operation nicht. Der Grund dafür ist derselbe wie er auf Seite 17 angegeben wurde. Sehr wichtig ist die neue Methode für die Fälle, wo das Heben der Epiglottis überhaupt nichts nützt, weil sie schon vorher dem Zungengrunde anliegt, wie dies bei der V. Beobachtung der Fall war.

Enge der Rachenhöhle vermag eben so wenig die Operation mittelst des Schwammes wesentlich zu erschweren; und zwar aus dem Grunde, weil das neue Instrument nicht einer so absolut sicheren und geschickten Handhabung bedarf, wie alle bisherigen, deshalb auch keinen so freien Spielraum braucht, sondern ohne Schaden an die Wände des Rachens anstossen kann. Wenn die Operation dadurch behindert wird, dass schon die Einführung des Spiegels Schwierigkeiten macht, so wird doch die neue Methode weniger darunter leiden, als alle früheren. Uebrigens hat sich diese in einem Falle von selten engem Rachen bereits ausgezeichnet bewährt. S. Fall No. V.

Wie die Schwierigkeiten des laryngoscopischen Verfahrens bei Kindern ihren Gipfelpunkt erreichen, so erscheinen bei diesen auch die Vorzüge der neuen Methode erst in vollem Lichte. Für sie ist absolute Fixirung des Patienten, die sich bei Kindern entweder gar nicht, oder erst nach monatelanger Einübung erreichen lässt, kein nothwendiges Postulat. Der Schwamm trifft sicher sein Ziel, auch

---

[1]) Als ein solcher ist die Untersuchung eines derartigen schwierigen Falles bei directem Sonnenlichte, in der Weise, wie es *Voltolini* in seinem Buche: Die Anwendung der Galvanokaustik im Innern des Kehlkopfes und Schlundkopfes, Wien 1872, 2. Auflage S. 86 angiebt, sehr zu empfehlen. Man lässt hierbei den Kranken möglichst niedrig, wenn nöthig, nur ½' hoch vom Erdboden sitzen; der Arzt steht dabei vor dem Patienten und führt den Spiegel möglichst tief in den Hals hinein.

wenn sich der Patient gegen die Einführung sträubt. Die übermässige Schleimabsonderung stört den Operateur nur wenig, denn er benöthigt nur einige Sekunden des Spiegels. Mit einem Worte: Die Operation ist bei Kindern nicht wesentlich schwieriger, als bei Erwachsenen. Eine Illustration hierfür bietet die Thatsache, dass der Operateur nicht einmal durchaus nothwendig eines Assistenten bedarf. Der Vater resp. eins der Angehörigen nimmt den kleinen Patienten auf den Schooss und fixirt mit seinen Schenkeln einigermassen die Beine; während er dann mit der rechten Hand die Bewegungen der oberen Extremitäten des Kindes nach Möglichkeit beschränkt, hält er mit der linken die hervorgestreckte und mit einem Tuch umwickelte Zunge. Steht ein Assistent zur Verfügung, so kann dieser durch Fixation des Kopfes die Operation erleichtern. Im Uebrigen wird diese, mit entsprechend kleinerem Schwamme, ganz in derselben Weise ausgeführt, wie bei Erwachsenen. So ist es *Voltolini* gelungen, bei einem 4jährigen Kinde in verhältnissmässig kurzer Zeit Neubildungen, welche fast den ganzen Kehlkopf ausfüllten und die Eltern veranlasst hatten, bei den berühmtesten Laryngochirurgen im Süden und im Norden Deutschlands Hilfe zu suchen, mit dem Schwamm vollständig zu entfernen. Um Wiederholungen zu vermeiden, verweise ich auf die unten folgende, nähere Beschreibung dieses interessanten Falles (No. XV) und bitte nur, diesem einfachen Verfahren gegenüber, sich noch einmal die bereits citirte achte Beobachtung von *Bruns* vergegenwärtigen zu wollen. Es würde mit allen anderen Methoden nichts weiter übrig geblieben sein, als die Tracheotomie vorzunehmen und dann mit einem enormen Aufwande von Ausdauer das 4jährige Kind allmählich an die Operation zu gewöhnen, wenn man es nicht vorzog, sich von aussen einen bequemeren Weg zu bahnen. Denn das Verfahren, den Patienten zu tracheotomiren und ihn hierauf jahrelang den Gefahren der unnatürlichen Respirationsweise auszusetzen, bis er verständig ist, gewährt eine zweifelhafte Hilfe. Auch läuft das Kind bekanntlich Gefahr, die Canüle zeitlebens tragen zu müssen. Demnach kann in Fällen von Kehlkopfpolypen bei Kindern die neue Methode als unübertrefflich bezeichnet werden; und zwar glauben wir, dass diejenigen, welche in der neuen Operation einen Fortschritt nicht erblicken wollen, sich absichtlich besserer Einsicht verschliessen.

Die Tracheotomie wird überhaupt durch die neue Methode eine Beschränkung erleiden; denn wenn auch ein Kind mit bereits hochgradiger Athemnoth zum Arzt kommt, so ist dieser in der Lage, ihm ohne zeitraubende Einübung sofort einen bedeutenden Theil der Respirationshindernisse wegzuräumen und ihm augenblicklich Luft zu schaffen[1]). Es gelingt dies um so leichter, als gerade bei Kindern fast ausnahmslos Neubildungen von weicherer Textur auftreten.

Dass durch Hinunterfallen der abgerissenen Polypenstücke in die Trachea irgend welche bedenklichen Erscheinungen aufgetreten wären, ist bis jetzt noch nicht beobachtet worden. Die abgetrennten Theile der Neubildung blieben in den unten zu schildernden Fällen entweder am Schwamme hängen und wurden mit diesem herausgebracht, oder sie wurden ausgehustet, oder es wurde über ihren Verbleib gar nichts bekannt, d. h. sie wurden hinabgeschluckt. Die Blutung war nie von Belang, gewöhnlich unbedeutender, als gewünscht wurde, — denn je stärker ein Polyp blutete, desto eher verfiel er der Mortification.

Der oben innegehaltenen Reihenfolge gemäss bleibt unsere Methode auf die letze Gruppe der Schwierigkeiten hin zu prüfen, welche wir in der Neubildung selbst begründet sahen. Was leistet das neue Verfahren beim ungünstigen Sitz der Geschwulst? Hier springt sofort in die Augen, dass subchordale Polypen, auch wenn sie den untersten Regionen des Kehlkopf's angehören, der neuen Operation eben so wenig Schwierigkeiten bereiten als höher sitzende. Denn da das Instrument beliebig weit unter die Glottis gebracht

---

[1]) *V.* besitzt den Kehlkopf eines 4jährigen Kindes, das von den Eltern zu ihm gebracht wurde, ehe er selbst das neue Verfahren kannte. Wegen der vorhandenen Athemnoth sollte vor Allem die Tracheotomie gemacht werden; da aber die Eltern sich zu dieser Operation nicht entschliessen konnten, musste das Kind ohne Hilfe entlassen werden. Nach einigen Monaten erschienen die Eltern wieder mit dem Kinde, das jetzt bereits im Verscheiden war. Die Tracheotomie vermochte es nicht mehr zu retten, und die Obduction ergab, dass der Kehlkopf mit papillomatösen Massen buchstäblich vollgepfropft war. Hätte *V.* damals bereits seine neue Methode zu Gebote gestanden, so ist Grund vorhanden zu der Annahme, dass durch diese einfache Operationsweise dem Kinde das Leben erhalten worden wäre.

werden kann, so kommen auch die subchordalen Theile durch die krampfhafte Contraction des Kehlkopf's mit dem Schwamm in innige Berührung. Diese letztere Thatsache ist leicht einzusehen, kann aber nicht genug hervorgehoben werden, weil sie für die Theorie unserer Operationsmethode von grundlegender Wichtigkeit ist. Natürlich werden Gebilde, welche in das Lumen hineinragen, um so fester an den Schwamm angepresst und durch die auf- und abwärtsgehenden Bewegungen desselben stärker insultirt, als die Kehlkopfwandung selbst. Dies gilt in gleichem Masse wie von den suprachordalen auch von den subchordalen Neubildungen.

Wie die neue Methode sich Polypen gegenüber verhält, die aus der Tiefe der Morgagni'schen Ventrikel herauswuchern, hat die Erfahrung noch nicht gelehrt. Jedenfalls wird es ihr gelingen, den prominirenden Theil zu entfernen, während der Stiel durch ein anderes Verfahren beseitigt werden müsste.

Kleinheit der Polypen muss, wie leicht einzusehen, im Gegensatz zu den bisherigen Methoden, die Operation erleichtern. Der Grund dafür ist ein rein mechanischer. Andererseits ist die multiple Zahl der Neubildungen nicht im Stande, die Operation wesentlich zu erschweren, denn es werden ja alle Partien des Kehlkopf's und damit alle Polypen zu gleicher Zeit getroffen. Dagegen ist der Erfolg um so evidenter, ein Umstand, der den Muth des Arztes wie des Patienten nur erhöhen kann. Erörtert zu werden verdient ferner die Frage, wie sich breitbasig aufsitzende Neubildungen dem Schwamme gegenüber verhalten. Diese werden allerdings nicht in einer Sitzung radikal entfernt werden. Doch hat die Erfahrung gezeigt, dass auch derartige Neubildungen keine Contraindication für die neue Methode abgeben; denn es gelingt gewöhnlich bald, Theile des Polypen abzutrennen oder ihn völlig zu „zerklüften", worauf der Rest zusammenzuschrumpfen beginnt. Die unmittelbar vom Instrument getroffenen Partien gehen, wie zu erwarten, durch Mortifikation zu Grunde und stossen sich von selbst ab, oder werden durch eine spätere Schwammoperation leicht abgerissen. Durch die wiederholten Insulte schreitet die Mortification immer mehr nach der Basis zu fort; schliesslich bleiben nur noch Unebenheiten übrig, die, sich selbst überlassen, durch die erregte Eiterung verschwinden, wie dies bei mehreren der unten beschriebenen Fälle zu beobachten war. Es ist durchaus nicht

erforderlich und in den meisten Fällen auch keiner andern Methode möglich, jedes Partikelchen der Neubildung zu entfernen, sondern es genügt, die Ernährung des Polypen gestört zu haben. Diese Thatsache liegt bekanntlich derjenigen Methode zu Grunde, durch zahlreiche Incisionen den Polypen zur Verödung zu bringen, und aus ihr zieht auch das neue Verfahren Vortheil. Es ist überraschend, in wie kurzer Zeit und wie vollständig selbst ansehnliche Polypenreste nach vorausgegangener Maltraitirung verschwinden. Eine interessante, hierher gehörige Beobachtung machte *Schrötter*.[1]) Er befreite in einem Falle, wo „das Larynxinnere vollständig mit papillomatösen Wucherungen ausgefüllt war," mittelst der Quetschpincette und einiger Aetzungen mit Kali caust. „die Umrandung der Glottis" von Wucherungen und entliess das Kind. Als *S.* dasselbe nach $2\,^1/_2$ Jahren wieder sah, „war im Larynx auch nicht mehr eine Spur der Neubildung vorhanden?" —

Es liegt in der Natur des neuen Instrument's, dass Polypen von weicherer Textur leichter mit ihm entfernt werden können, als harte. Dass Schleimpolypen und Papillome, welche letzteren ja oft ohne Veranlassung theilweise ausgehustet werden, durch das neue Verfahren sich werden abreissen lassen, ist a priori anzunehmen. Aber auch Neubildungen, die entschieden zu den härteren gerechnet werden müssen, sind bereits mittelst des Schwammes entfernt worden; und dieser Umstand ist für die Zukunft der neuen Methode von grosser Bedeutung. Es gehört hierher ein erbsengrosser Polyp, der in dem Fall No. VIII. in der ersten Sitzung mit dem Schwamme abgerissen wurde; er musste schon seinem makroscopischen Aussehen nach für ein Fibrom gehalten werden und erwies sich auch durch die mikroscopische Untersuchung als solches. Die Diagnose des Herrn Professor *Ponfick* lautete: „Derbes Fibrom". Das genauere Resultat der mikroscopischen Untersuchung seitens des Herrn Professor *Ponfick* war folgendes: „Unter einer etwas verdickten, aus grossen Platten-Epithelien bestehenden Decke, welche den halbkugeligen, ganz glatten Geschwulstkörper überzieht, folgt, sehr scharf abgesetzt, ein streifiges, sehr dichtes Fasergewebe, in den obersten Schichten mit einzelnen, grösseren Blutgefässen versehen und mit einer stellenweise

[1]) *L. Schrötter*, Laryngologische Mittheilungen. Wien 1875.

beträchtlichen Anzahl, weiter elliptischer Hohlräume, wodurch hier und da ein leicht cavernöses Aussehen entsteht. Die mittleren und unteren Schichten bestehen aus reinem Fasergewebe. Auf Zusatz von Essigsäure treten allenthalben sparsame Kerne hervor, am deutlichsten im Bereich der maschig angeordneten Abschnitte.“ Demnach entziehen sich nicht alle harten Neubildungen dem *Voltolinischen* Verfahren; wir möchten vielmehr alle diejenigen von ihnen in das Gebiet des Schwammes verweisen, welche nicht mit breiter Basis aufsitzen, sondern mehr oder weniger gestielt sind, wie dies auch bei dem eben beschriebenen Fibrom der Fall war. Um eine gestielte Neubildung abzureissen, scheint die mit dem Schwamme ausgeübte Gewalt in allen Fällen hinzureichen. Dagegen möchten wir das neue Instrument nicht empfehlen für solche Afterbildungen, die erstens mit breiter Basis aufsitzen und zugleich eine feste Textur zu besitzen scheinen. Dem einigermassen geübten Laryngoscopiker gelingt diese letztere Unterscheidung ja in den meisten Fällen schon durch den Augenschein. Wenn es auch möglich wäre, durch oft wiederholte Operationen den Polypen allmählich zur Mortification zu bringen, so wäre dieser Weg doch jedenfalls ein sehr langwieriger; auch wäre der Arzt nicht in der Lage, dem Patienten für den Erfolg der Operationen eine einigermassen sichere Prognose zu stellen. Für diese Fälle werden auch von den Anhängern des neuen Verfahrens die bisherigen Operationsmethoden herangezogen werden müssen.

## Die neue Operation ohne Kehlkopfspiegel.

Noch einfacher, als in der oben beschriebenen Weise, gestaltet sich die Ausführung der neuen Methode, wenn sie ohne Anwendung des Spiegels geübt werden kann. Es ist dies in den nicht seltenen Fällen möglich, wo es durch einfache Manipulationen gelingt, des Kehldeckels direct ansichtig zu werden. *Voltolini* übt dieses Verfahren öfter aus und beschreibt es in seinem Buche: Die Anwendung der Galvanokaustik im Innern des Kehlkopfes etc. 2. Auflage, Wien 1872; und später in der Monatsschrift für Ohrenheilkunde so wie für Nasen-

Rachen-, Kehlkopf- und Luftröhrenkrankheiten No. 2 1872 in folgender Weise: „Bei vielen Menschen kann man den Kehldeckel zu Gesicht bekommen auf folgende Weise: Mit einem Tuche zieht der Patient selbst oder der Arzt die Zunge aus dem Munde; mit einem knieförmigen Spatel drückt nun der Arzt die Zungenwurzel kräftig abwärts und sofort kommt der Kehldeckel zum Vorschein; in manchen Fällen mit überraschender Deutlichkeit, so dass man den ganzen Kehldeckel übersehen kann. In anderen Fällen weniger deutlich; hier kann man noch die Besichtigung begünstigen, wenn der Arzt beim Ergreifen der Zunge diese mit Zeigefinger und Daumen hervorzieht, und den Mittel- und Ringfinger zu beiden Seiten des Kehlkopfs und unter diesen, aussen am Halse aufsetzt und nun eine Hebelbewegung ausführt, d. h. indem er mit Daumen und Zeigefinger die Zunge abwärts zieht, schiebt er den Kehlkopf mit den beiden anderen Fingern aufwärts. So wie nun der Kehldeckel in Sicht kommt, legt man den Schwamm an die Rückenfläche desselben an und gleitet an derselben abwärts in den Kehlkopf.

Ebenso ist der Spiegel entbehrlich bei kleinen Kindern, weil man bei diesen den Kehlkopf mit dem Finger leicht erreichen und unter dessen Leitung den Schwamm einführen kann. So wurde die Operation in der neuesten Zeit von *Voltolini* ausgeführt an einem noch nicht 2 jährigen Kinde, dessen Kehlkopf mit Papillomen vollgewuchert war. (Dieser Fall wird gesondert veröffentlicht werden.)

Von welchem Einfluss das neue Verfahren auf die Recidivirung von Neubildungen sein wird, muss die Zukunft lehren. Sie wird, wie a priori anzunehmen, den übrigen Methoden in dieser Hinsicht kaum nachstehen; denn auch diese schützen bekanntlich nicht vor Recidiven. Durch Aetzmittel und besonders durch den Galvanokauter kann man allerdings in vielen Fällen den Mutterboden gründlich zerstören, wohl auch das Auftreten einer neuen Wucherung an dieser Stelle verhindern; aber man kann nicht die Neigung der ganzen Schleimhaut zur Erzeugung von Neubildungen beseitigen. Es giebt Fälle, wo während der Behandlung des einen Papillom's von anderen Stellen immer neue emporwuchern, und der Patient aus der Behandlung des Arztes gar nicht herauskommt. Einen noch schlimmeren Fall der Art beschreibt *Waldenburg*; *W.* „konnte durch die Operation an einer Stelle kaum so viel entfernen, als in wenigen Tagen an anderen Stellen nachwuchs". Es war ihm überhaupt nicht möglich, der Neu-

bildungen Herr zu werden, sondern er musste den Patienten seinem Schicksal überlassen. Bei den bisherigen Methoden konnte dies auch gar nicht anders sein. Hier dient der „Schwamm" als ausgezeichnetes Hilfsmittel, nicht um die Recidivirung zu verhindern, wohl aber, um immer wieder, so oft es nöthig erscheint, den Kehlkopf von den weichen Massen frei zu machen, und zwar ohne grosse Anstrengung und Zeitverlust von Seiten des Operateurs. Ganz ähnlich wie in dem *Waldenburg'schen* Falle liegen die Verhältnisse bei demjenigen, den *Voltolini* veröffentlicht hat. Es handelte sich um einen 72jährigen Herrn, bei dem wegen hochgradiger Athemnoth, bedingt durch „blumenkohlartige Polypen, welche den ganzen Kehlkopf ausfüllten", die Tracheotomie gemacht worden war. Es waren „sowohl durch Brennen mit dem Galvanokauter als auch mit der Schlinge viele und zum Theil grosse Stücke der Neubildungen entfernt worden, aber die gänzliche Entfernung war nicht gelungen". Da die Polypen immer von neuem wucherten und dem Patienten die Stimme raubten, so wandte sich derselbe von Zeit zu Zeit immer wieder an *V.* der ihn mit dem Schwamm jedes Mal von seinen Beschwerden befreite. Mit Recht sagt *Voltolini* von diesem Falle: „Ich wüsste durchaus keinen anderen Weg, wie man die Wucherungen entfernen und dem Patienten die Stimme geben sollte, als meine Methode."

---

# Beobachtungen.

## Fall I.

Dr. *N.*, Oberlehrer aus Gross-Strehlitz, 38 Jahre alt, kam zu Herrn Professor *Voltolini* in Behandlung wegen eines kleinen Polypen auf dem rechten Stimmbande. Damals wandte *V.* seine neue Methode noch nicht an; der Patient wurde auf galvanokaustischem Wege operirt. Wegen der übergrossen Reizbarkeit nahm die Operation bereits einen Zeitraum von 5 Wochen in Anspruch, als *V.* eines Tages einen zweiten Polypen entdeckte, der erst während der Behandlung entstanden zu sein schien und ein auffallend rasches Wachsthum zeigte. Derselbe sass unter dem l. Stimmbande ganz in der Nähe der Commissur und erreichte die Grösse einer Erbse.

In diesem schwierigen und langwierigen Falle wurde zum ersten Male der Schwamm angewandt und zwar mit dem glänzendsten Erfolge. In der 1. Sitzung wurde der grosse Polyp völlig abgerissen und blieb am Schwamm hängen. Es blieb nicht einmal ein Rest von ihm zurück. Die Stimme wurde völlig wiederhergestellt und der Patient bald darauf entlassen. Nach einem Vierteljahre wurde der Bestand der Heilung constatirt.

## Fall II.

Frau *Luise H.* aus Grünberg, 32 Jahre alt, litt seit ½ Jahre an Heiserkeit und war bei der Vorstellung ganz stimmlos.

Die laryngoscopische Untersuchung zeigte auf dem freien Rande des rechten Stimmbandes, ungefähr in der Mitte, einen Polypen von der Grösse einer kleinen Erbse. Die blutroth aussehende Neubildung sass mit schmaler Basis auf und war leicht beweglich. Unmittelbar nach der Untersuchung wurde die Schwamm-Operation vorgenommen und der Polyp sofort total entfernt. Er wurde nicht ausgehustet, sondern wahrscheinlich verschluckt. Nach einem Vierteljahre fand sich die Patientin wieder ein; es wurde mit dem Spiegel die vollständige Heilung bestätigt. Die Neubildung war so vollständig verschwunden, dass sich jetzt selbst die Stelle nicht mehr constatiren liess, wo sie früher gesessen.

## Fall III.

Lehrer *N.* aus Arnsdorf, 46 Jahre alt, suchte Herrn Professor *Voltolini* wegen bedeutender Heiserkeit auf. Die Untersuchung ergab auf beiden Stimmbändern buckelförmige Hervorragungen und über der vorderen Commissur der Stimmbänder einen selbständigen Polypen. Von letzterem wurde mittelst des Schwammes ein grosser Theil weggerissen, während die Erhöhungen auf den Stimmbändern galvanokaustisch beseitigt wurden.

## Fall IV.

Frau *X.*, Officiersgattin aus Gross-Glogau, 25 Jahre alt, litt seit längerer Zeit an Heiserkeit. Als Ursache derselben ergab die laryngoscopische Untersuchung auf dem rechten Stimmbande einen erbsengrossen, mit ziemlich breiter Basis aufsitzenden Polypen. Es wurde in der ersten Sitzung ein Versuch gemacht, diesen galvanokaustisch zu entfernen. Der Versuch gelang nicht und deshalb wurde in der zweiten Sitzung der Schwamm angewandt. Es glückte in dieser, den Polypen gänzlich abzureissen und dadurch die Stimme wiederherzustellen. Der Patientin wurden noch Pinselungen mit Arg. nitric. verordnet und dieselbe in den nächsten Tagen nach der Operation entlassen. Mehrere Monate darauf stellte Patientin sich wieder vor. Von dem Polypen war nichts mehr zu sehen, nnd die Stimme erwies sich als ganz normal.

## Fall V.

*Tillner*, Geselle aus Breslau, 27 Jahre alt, war wegen Heiserkeit 14 Wochen lang täglich zu einem hiesigen Specialisten gegangen und wandte sich dann bei der Erfolglosigkeit der Bemühungen jenes an Herrn Professor *V.* Der Fall bot nun so bedeutende Schwierigkeiten, dass *V.* bald zu der Ueberzeugung kam, auch er werde mit Hülfe der bisherigen Methoden schwerlich den von dem erwähnten Specialisten bereits constatirten Polypen bald beseitigen können. Der Rachen und Kehlkopf des Patienten waren nämlich so eng, dass schon die Speculirung mit grossen Schwierigkeiten verbunden war und die gleichzeitige, sichere Handhabung eines Instrumentes fast unausführbar erschien. Zudem hinderte die Epiglottis den Einblick in das Kehlkopfinnere. Auch nützte es nichts, dieselbe zu heben, wie es mit der Sonde versucht wurde; denn jene lag bereits dem Zungengrunde an. Nur mit der grössten Anstrengung gelang es, bei krähender Inspiration oder bei Intonation von i des Polypen auf Momente ansichtig zu werden. Doch war die Insertion desselben nicht genau zu constatiren. Bei diesen Speculirungsversuchen schien der Polyp in der Commissur zu sitzen und flottirte; er hatte eine ovale Gestalt und die Grösse einer kleinen Bohne. (Fig. II.)

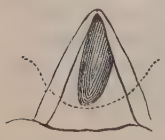

Dem Aussehen nach war er von festerer Structur. Unter solchen erschwerenden Umständen wurde der Schwamm innerhalb 4 Tagen fünfmal angewandt. Es gelang nun mit Sicherheit die Insertion der Neubildung zu erkennen: dieselbe sass auf dem ersten Drittel des linken Stimmbandes, am freien Rande. Ihre Grösse war jetzt nur noch diejenige einer kleinen Erbse; so weit war sie durch die Schwammoperationen zusammengeschrumpft. Nach der vierten derselben hatte der Polyp stark und anhaltend geblutet. (Zu erwähnen ist, dass die Operationen, da der Patient am Orte wohnte, nur Dienstag und Sonnabend vorgenommen wurden.) Am 3. Tage nach der letzten Schwammeinführung und sah man deutlich den Rest des Polypen auf dem linken Stimmbande und die Stimmbänder selbst genau aneinander schlagen. Wiederum wurde der Schwamm eingeführt und beobachtet, dass der Polyp ziemlich stark blutete. Tags darauf war die bisherige, ins Blaue spielende Röthe der Neubildung verschwunden und dieselbe zu einer weisslichen, runzlichen Masse von der Grösse einer halben Erbse zusammengeschrumpft, die auf dem linken Stimmbande, nach dem Ventrikel zu, liegt. Von jetzt an unterblieb jeder operative Eingriff. Vier Tage nach dem letzten derselben wurde Patient von Herrn Professor *V.* und Herrn Dr. *Reichel* von hier untersucht und constatirt, dass auch der letzte Rest des Polypen völlig verschwunden war. Die Stimme war wiederhergestellt. Seitdem

ist Patient öfter laryngoscopirt und keine Spur vom Polypen mehr entdeckt worden.

Anmerkung: Verfasser selbst hatte Gelegenheit, diesen interessanten Fall im Mai d. J., also nach 2 Jahren, zu sehen und sich von der vollständigen Heilung desselben zu überzeugen.

## Fall VI.

*Aschenborn*, Klemptner aus Hirschberg, 33 Jahre alt, war Mitte März von Herrn Dr. *Beschorner* in Dresden laryngoscopisch untersucht worden. *B.* fand einen „halberbsengrossen, länglichen, gestielten Polypen, der sich in der vorderen Commissur der Stimmbänder inserirt." Am 28. August fand sich der Patient bei *V.* ein und gab an, dass er seit Jahr und Tag an Heiserkeit leide. Das Resultat der an diesem Tage vorgenommenen Untersuchung war folgendes: Bohnenförmiger und annähernd bohnengrosser Polyp von rother Farbe auf dem rechten Stimmbande, im vorderen Drittel. Sofort wurde die Schwammoperation vorgenommen und 4—5 mal wiederholt, bis der Polyp lebhaft blutete. Bis zum 30. August wurde hierauf jeder Eingriff unterlassen. An diesem Tage zeigte sich der Polyp um mindestens die Hälfte kleiner von stark blaurother Farbe. Er wurde noch einmal mit dem Schwamme angegriffen und Patient reiste ab, weil Herr Professor *V.* eine längere Reise antrat. Am 10. November erschien jener wieder in Breslau. Von dem ehemals fast bohnengrossen Polypen war nichts mehr zu entdecken; die Sprache war normal; ja A. singt sogar, wie vor der Erkrankung, in einem Gesangverein.

## Fall VII.

*Axel H.* aus Stockholm, 30 Jahre alt, litt an einem Zustand, den *Voltolini* mit dem Namen „Polyposis" bezeichnet. Der ganze Kehlkopf war nämlich mit polypösen Massen vollgewuchert; die Schleimhaut ragte in zahllosen Falten und leistenförmigen Vorsprüngen in das Lumen vor, in einer Weise, wie es *V.* noch nie gesehen hatte. Das ganze Bild erinnerte an dasjenige, welches eine Anhäufung von Condylomen gewährt. Das Leiden verursachte bereits bedeutende Athemnoth, so dass es vor Allem darauf ankam, Luft zu schaffen. Es wurde deshalb der Patient der Schwammoperation unterworfen. In der ersten Sitzung wurden sofort 20—30 Polypen abgerissen und dadurch das glänzende Resultat völlig freier Respiration erreicht, verbunden mit merklicher Verbesserung der Stimme. Drei Tage darauf wurden wiederum mit dem Schwamme mehrere Polypen entfernt; und in der darauf folgenden Zeit in grösserer Anzahl vom Patienten ausgehustet. Die weitere Operation wurde galvanokaustisch ausgeführt, nur von Zeit zu Zeit wurden die Gewebstrümmer mit dem Schwamme entfernt.

Anmerkung: Von No. VIII an hat Verfasser alle Fälle von Anfang bis Ende selbst beobachtet und den Operationen fast ausnahmslos beigewohnt.

## Fall VIII.

Herr *K.*, 45 Jahre alt, aus Breslau, suchte wegen geringer Heiserkeit Herrn Professor *V.* auf. Die laryngoscopische Untersuchung zeigte wulstförmige Hervorragungen am hinteren Ansatz des rechten Stimmbandes und an der hinteren Larynxwand; ferner auf dem rechten Stimmbande drei flottirende, frei in die Glottis hineinragende Polypen, von denen der eine die Grösse einer Erbse, die beiden anderen etwa Hirsekorngrösse erreichten. In der ersten Sitzung am 18. 4. 79 wurde die Schwammoperation bereits von dem Erfolge gekrönt, dass die drei Polypen sämmtlich abgerissen und ausgehustet wurden. Sie zeigten sich von derber Consistenz und ganz glatter Oberfläche. Der grosse Polyp war namentlich dadurch interessant, dass seine Rissfläche ganz eben und glatt aussah, wie mit einem scharfen Messer geschnitten. Die Wülste an der hinteren Larynxwand sollten galvanokaustisch abgetragen werden, aber der Patient entzog sich der Behandlung.

## Fall IX.

*K.*, Schmied aus Friedenshütte O/S., 32 Jahre alt, leidet seit 1 Jahre an Heiserkeit, verbunden mit Schmerzgefühl im Halse und sehr reichlicher Schleimabsonderung. Im Uebrigen ist er gesund; nur beim schnellen Gehen hat er Athembeschwerden. Die laryngoscopische Untersuchung am 22. März d. J. ergab am freien Rande des linken wahren Stimmbandes einen Polypen, der flottirte und die Grösse einer Erbse etwas übertraf. Dem Aussehen nach musste er ziemlich hart sein; seine Basis ging in einen mässig breiten Lappen über. Diesem genau correspondirend, befand sich auf dem anderen Stimmbande auch am freien Rande ein zweiter Polyp, von der Grösse eines Hirsekorn's, ebenfalls dem Anschein nach ziemlich fest. Wegen seiner Schwere sank der erste Polyp unter das Stimmband und flog bei kräftiger Intonation nach oben; man sah hierbei deutlich, wie er bei seiner relativ bedeutenden Grösse jedesmal an dem anderen Stimmbande „scheuerte". So mag er wohl die Ursache für das Entstehen des zweiten, kleinen Polypen abgegeben haben.

Noch am 22. März wurde die erste Operation vorgenommen mit einem mittelgrossen, neuen Schwamm. Beim ersten Versuch einzugehen, entstand ein nicht unbedeutender Spasmus glottidis, der sich durch das oben angegebene Verfahren bald legte. Bei dem zweiten Versuch gelang es, leicht einzudringen und gründlich „hin und her zu wischen", ohne Respirationsstörung. Es trat relativ bedeutende Blutung ein; die Stimme war sofort reiner und lauter. Die Untersuchung ergab, dass der Polyp nicht mehr unter die Stimmbänder fiel; er lag, stark blutend, auf dem linken Stimmbande, ohne sich zu bewegen. Für diesen Tag wurde von weiteren Eingriffen abgestanden. Am Schwamm, der auf der dem Polypen zugekehrten Seite blutgetränkt, auf der anderen ganz rein war, haftete

in kleines Partikelchen des Polypen. Dem Patienten wurde nun angerathen, mit kaltem Wasser zu gurgeln.

Am 23. März erschien bei directer Sonnenbeleuchtung der Polyp offenbar bedeutend kleiner und nicht mehr, wie früher, blau, sondern im Allgemeinen roth; er fiel nicht mehr unter die Stimmbänder, sondern lag fest auf dem linken Ligamentum verum. Es wurde zum 2. Mal der Schwamm angewandt und zwar nur einmal eingegangen. Wieder entstand Spasmus von kurzer Dauer. Hierauf hustete der Patient ein Stück des Polypen aus von der Grösse einer halben Erbse, mit sehr scharfer Rissfläche und von mässig harter Consistenz. Es blutete ein wenig, aber bei weitem nicht so stark, wie am Tage vorher. Daraus lässt sich schliessen, dass dieser grosse Theil des Polypen heute nicht abgefallen wäre, wenn letzterer Tags vorher nicht wäre maltraitirt worden. Die Laryngoscopie zeigte, dass auf dem linken Stimmbande noch ein Stumpf vorhanden und der Polyp von diesem ganz scharf abgetrennt war. Das Allgemeinbefinden des Patienten war nicht gestört.

24. 3. Heute zeigte sich der Rest um die Hälfte verkleinert, ganz weiss und scharf abgesetzt gegen das geröthete Stimmband. Die Stimme war bedeutend gebessert, zeigte aber immer noch ein Schnarren, das für die Anwesenheit eines fremden Körpers spricht. Das rechte Stimmband war eine Strecke weit gelb gefärbt, der kleine Polyp eitert ebenfalls.

26. 3. Beide erschienen kleiner, weisslich verfärbt und noch immer scharf abgesetzt gegen die gerötheten Stimmbänder.

28. 3. Wieder sind beide Polypen kleiner geworden; die Grenze zwischen ihnen und den Stimmbändern erschien verwaschen.

29. 3. Da der Prozess still zu stehen schien, so wurde wiederum der Schwamm angewandt und zwar dreimal hintereinander. Hierdurch wurde der Polypenrest blutigroth uud sah aus, als wollte er jeden Augenblick abfallen.

30. 3. Beide waren noch blutigroth.

1. 4. Beide erschienen kleiner, als am Tage vorher. Das linke Stimmband war geröthet, das rechte zeigte eine auffallende, gallengelbe Färbung.

3. 4. Die gelbe Farbe war verschwunden, auch links hatte sich die blutige Röthe verloren. Schmerzen waren nicht vorhanden. Es wurde wieder, und zwar einmal, der Schwamm angewandt, wodurch die Polypen sofort wieder blutigroth wurden und auch eine geringe Blutung hervorgerufen wurde.

Am 4. April waren auf beiden Seiten die Polypenreste zerrissen. Der Schmerz war unbedeutend und die Entzündungserscheinungen so gering, dass bereits wieder der Schwamm hätte angewendet werden können.

Am 6. uud 7. schrumpften die Reste weiter zusammeu und am 8. wurde noch einmal der Schwamm angewandt, ohne dass Spasmus eintrat.

9. 3. Die Reste sahen blutigroth aus, das linke Stimmband etwas geröthet und sugillirt. Die Stimme war merklich besser und Patient wurde entlassen, obwohl noch immer ein Schnarren vernehmlich war.

Am 5. Mai d. J. fand sich Patient wieder ein. Die laryngoscopische Untersuchung zeigte, dass von dem grossen Polypen auf dem linken Stimmbande Alles verschwunden und nur eine leichte Verdickung des Bandes selbst zurückgeblieben war. Auf dem rechten bemerkte man noch einen Rest des kleinen Polypen. Deshalb wurde wiederum der Schwamm eingeführt und Tags darauf die Operation noch einmal wiederholt; noch an demselben Tage wurde der Patient entlassen.

Mitte Juni d. J. stellte der Geheilte sich wieder vor. Wo der zweite Polyp gesessen, war jetzt nur noch eine leichte Erhöhung auf dem Stimmbande vorhanden, die Stimme selbst war so gut, dass *K.* sich vollständig befriedigt erklärte und von jeder weiteren Operation abgesehen werden konnte.

## Fall X.

Herr *V.*, Kaufmann aus Plauen, 27 Jahre alt, litt seit einer Erkältung beim Manöver im Jahre 1873 an Heiserkeit, die von Zeit zu Zeit nachliess, um sich wieder ganz plötzlich zu verschlimmern; dabei bestand während der ganzen Zeit reichliche Schleimabsonderung. Seit einem Vierteljahre war der Patient stimmlos und fand sich, von Herrn *Dr. Pauly* aus Posen geschickt, am 24. März d. J. bei *V.* ein. Es wurde auf dem linken Stimmbande ein Polyp constatirt, der mit ziemlich breiter Basis aufsass und, allmählich schmäler werdend, in eine spitze Zacke endigte.

Nach dem zweiten Versuch mit dem Schwamme zeigte sich die am meisten hervorragende Zacke bedeutend verkürzt, der ganze Polyp zerklüftet. Nach dem 4. war der ganze Polyp stark verkleinert und nach dem 5. präsentirten sich die Stimmbänder als fast ganz frei, nur über dem l. war eine kleine blutige Masse zu bemerken. Am Abend darauf klagte Patient über Schmerzen beim Schlingen und konnte nur flüssige Nahrung zu sich nehmen; die Stimme war verschlechtert. Nach Gurgelungen mit kaltem Wasser waren am 26. die Schmerzen verschwunden, die Stimme besser. Ein Rest des Polypen, mortificirt aussehend, hing noch am Stimmbande. Am 1. März war fast Alles verschwunden, nur ein weisslicher Belag befand sich noch auf dem Stimmband. Obgleich auch dieser voraussichtlich von selbst verschwunden wäre, wurde noch einmal der Schwamm angewandt und der Patient am 3. entlassen. Am 21. Juni stellte er sich wieder vor. Die Stimmbänder waren völlig frei. Patient sang und sprach mit lauter, klarer Stimme.

## Fall XI.

Herr *L.*, Kaufmann aus Neurode, 34 Jahre alt, litt seit seiner Kindheit periodisch an Husten und Heiserkeit. Seit 2 Jahren ver-

schlimmerten sich diese Symptome, und Patient wandte sich an mehrere Aerzte, darunter auch an einen Breslauer. Dieser stellte die Diagnose auf Stimmbandpolyp und sprach zugleich den Verdacht einer Lungenerkrankung aus. Ehe sich der Patient zu dem ihm als nothwendig bezeichneten längeren Aufenthalt in Breslau entschloss, suchte er Herrn Professor *V.* auf. Die am 2. Juli vorgenommene laryngoscopische Untersuchung ergab das Vorhandensein eines Polypen am rechten Stimmbande. Dieser sass im ersten Drittel desselben und war etwas grösser als ein Hirsekorn. Der Patient wurde gleich in der ersten Sitzung dreimal mit dem Schwamme operirt und sofort entlassen. Am 8. Juli stellte er sich wieder vor. Es war jetzt von dem Polypen nichts mehr zu sehen; nur ein weisser Fleck auf dem Stimmbande bezeichnete die Stelle, wo er früher gesessen.

## Fall XII.

Herr *M.*, Rechtsanwalt aus Bautzen, 59 Jahre alt, litt seit längerer Zeit an Heiserkeit und war von einem sächsischen Specialisten „als Vorbereituug zu einer Operation eines Polypen" in ein schlesisches Bad geschickt worden. Von dem dortigen Arzt an Herrn Professor *V.* gewiesen, stellte sich der Patient am 19. August vor. Er war ein grosser, kräftiger Mann mit enormer, namentlich auf der rechten Seite sehr stark entwickelten Struma.

Fig. III.

Bei der laryngoscopischen Untersuchung, die durch grosse Reizbarkeit erschwert wird, bemerkt man seitlich einen grossen Tumor, (Struma), (siehe Fig. III), der den rechten Giessbeckenknorpel so herüberdrückt, dass dadurch der Einblick in das Kehlkopfinnere zum grossen Theil verdeckt wird. Erst bei der dritten Untersuchung, die durch Heben des Kehlkopfes von aussen unterstützt wurde, konnte eine definitive Diagnose gestellt werden, die dahin lautete: Auf dem rechten Stimmbande, im hinteren Drittel, befindet sich ein erbsengrosser, runder Polyp von röthlich-gelber Farbe und anscheinend ziemlich weicher Consistenz. Derselbe flottirt und fliegt beim Anlauten über das linke Stimmband; beim ruhigen Athmen liegt er auf dem rechten, (siehe Fig. IV), bei kräftiger Intonation von „i". Am 21. August wurde erst ein kleiner, dann ein grösserer Schwamm eingeführt; die Operation war leicht auszuführen und bereitete dem Patienten wenig Beschwerden.

Fig. IV.

Nach der zweiten Einführung war der Auswurf leicht blutig gefärbt und in demselben befand sich der Polyp in seiner Totalität, und zwar sank er zu Boden. Er war mit glatter Fläche abgetrennt, wie abgeschnitten und zeigte die oben genannten Eigenschaften. Die Stimme war

sofort tönender geworden. Die Untersuchung zeigte die Stelle, wo der Polyp gesessen, leicht blutend. Am Abend klagte Patient über heftige Schmerzen und Beschwerden beim Schlingen, die am nächsten Tage sich wieder verloren. Tags darauf wurde er entlassen.

## Fall XIII.

Herr *M.*, Pastor, 70 Jahr alt, litt an Heiserkeit. Durch die Untersuchung wurde am l. Stimmbande in unmittelbarer Nähe der Commissur ein hirsekorngrosser Polyp constatirt, der unbeweglich dem Stimmbande aufsitzt. Derselbe war nur äusserst schwer zu Gesicht zu bekommen, theils wegen des ungünstigen Sitzes, theils wegen der Reizbarkeit des Patienten und seiner äusserst kurzen, dicken Zunge. Am 26. August wurde zum ersten Male die Schwammoperation ausgeführt und gut vertragen. Am nächsten Tage war die Stimme auffallend klarer, Schmerzen nicht vorhanden. Der Polyp war noch intakt. Deshalb wurde wieder der Schwamm angewandt, worauf geringe Schmerzhaftigkeit beim Schlingen sich einstellte. Am 30. schien der Polyp kleiner zu sein und es wurde, da die Schmerzen sich verloren hatten, wieder der Schwamm angewandt. Es blutete relativ stark. Am 2. keine Schmerzen; der Polyp befand sich in starker Eiterung. Patient wurde vorläufig entlassen, weil *V.* auf längere Zeit verreiste. Ueber das Resultat der Behandlung wird weiteres veröffentlicht werden.

## Fall XIV.

Herr *Arthur S.* aus Breslau, 45 (?) Jahre alt, litt seit über einem Jahre an Heiserkeit und befand sich im Frühjahr d. J. bei einem hiesigen Specialisten 4 Wochen lang in Behandlung. Da Patient sehr reizbar ist, so führten die Einübungsversuche desselben noch zu keinem Resultate. Am 22. August constatirte *V.* auf dem rechten Stimmbande einen Polypen von der Grösse einer kleinen Bohne und ähnlicher Form. Im Allgemeinen glatt und sehr prall anzusehen, trug er am freien Ende einen stark hervorragenden Buckel. Er sitzt mit einem bandartigen Stiele auf und war mässig beweglich. Am 22. wurde der Schwamm eingeführt und dabei der erwähnte Buckel abgetrennt. Am 24. fand wieder eine Schwammoperation statt. Den 28. war der Rest des Polypen stark geschrumpft und sehr beweglich. Wieder wurde der Schwamm eingeführt. Zwei Tage darauf war der Polyp noch etwa erbsengross, flottirte und eiterte; auch zeigte er nicht mehr die frühere Prallheit und sank unter die Stimmbänder. Am 1. September erschien der Polyp wieder kleiner; es wurde der Schwamm angewandt, worauf er mässig blutete. Auch dieser Patient musste vorläufig entlassen werden, mit dem Resultat, dass von dem Polypen etwa noch ein Viertel vorhanden und dieser in starker Eiterung begriffen war, so dass Aussicht vorhanden, er werde in kürzester Zeit abfallen. Die Stimme war merklich gebessert.

## Fall XV.

*Callies, Walter*, Kaufmannssohn aus Stettin, 4 Jahre alt, ein sehr kräftiges Kind, wurde im März 1877 von leichter Heiserkeit befallen, deren Entstehungsursache den Eltern nicht bekannt ist. Kalte Umschläge und Jodpinselungen vermochten das Uebel nicht zu mildern. Indess blieb dasselbe stationär bis Weihnachten desselben Jahres, zu welcher Zeit, nach einem Bräuneanfall, die Heiserkeit an Intensität bedeutend zunahm. Kein Mittel der Therapie blieb unversucht, selbst die Homöopathie wurde herangezogen. Endlich wandten sich die Eltern an einen berühmten Specialisten in Berlin. „Dieser sprach sich dahin aus, dass *Walter* ein Gewächs am linken Stimmbande habe, welches aber jetzt nicht operirt werden könne, weil *Walter* eben noch ein Kind sei. Er müsse erst so verständig werden, dass er selbst die Nothwendigkeit der Operation einsehe.“ In der Folge verschlechterte sich die Stimme mehr und mehr, bis zuletzt nur noch Flüstersprache vorhanden war. Als endlich das Athmen erschwert wurde und „einen beängstigenden Eindruck machte“, auch zeitweise pfeifend wurde, wandten sich die Eltern an einen andern berühmten Laryngo-Chirurgen in Süddeutschland, welcher sich bereit erklärte, eine Heilung auf dem Wege der Einübung zu versuchen. Ehe die Eltern des Knaben auf diesen Vorschlag einen Entschluss gefasst hatten, erfuhren sie von der neuen Operationsmethode *Voltolini's* und kamen alsbald mit dem Kinde nach Breslau.

*V.* sah das Kind am 11. October 1878 und fand es seinem Alter entsprechend geistig entwickelt; die Sprache war vollständig tonlos. Die laryngoscopische Untersuchung gelang im Allgemeinen für ein so zartes Alter gut, obgleich öfter leichte Athembeschwerden dadurch hervorgerufen wurden. Das Kind öffnete für gewöhnlich den Mund auf das erste Geheiss, streckte die Zunge nach einigem Zureden hervor und sträubte sich gegen die Einführung des Spiegels nicht. In den meisten Fällen begann es schon bei Beginn der Untersuchung zu weinen, wodurch diese nur wenig erschwert wurde. An manchen Tagen jedoch setzte der Knabe grösseren Widerstand entgegen und war nicht zu bewegen, den Mund zu öffnen. Hier half dann das Herbeiholen von geeigneten Instrumenten und die Drohung, ihm mit diesen den Mund aufzusperren und die Zunge mit der Zange zu fassen. Ueberhaupt führte bei den Untersuchungen Strenge stets zum Ziel. Dagegen duldete das Kind nie freiwillig die Annäherung eines Instrumentes. Argwöhnisch beobachtete es jede Bewegung des Arztes und zeigte sich, sobald es Verdacht gefasst hatte, äusserst widerspenstig. Schon die Anwesenheit mehrerer Aerzte im Untersuchungszimmer genügte, um das sonst gehorsame Kind ganz unlenkbar zu machen. Unter diesen Umständen war eine Heilung mit den bisherigen Methoden wohl nicht unmöglich, aber doch in weite Ferne gerückt. Man hätte auch nicht annähernd bestimmen können, wann die Bemühungen zum Ziele führen würden. Und welche Opfer an Zeit und Geduld hätte dieser Fall dem

Operateur auferlegt! So war für *V.* die Wahl des Instrumentes nicht schwer und der Erfolg hat dieselbe glänzend gerechtfertigt.

Durch zahlreiche, immer nur flüchtige Untersuchungen wurde zunächst festgestellt, dass der Kehlkopf voller Polypen war, die von beiden Seiten ausgingen. Später, als durch den Schwamm erst Luft geschaffen war, gelang es, genauer zu beobachten, und es stellte sich heraus, dass ein Polyp vom rechten Stimmbande ungefähr von der Mitte desselben ausging und den halben Kehlkopf ausfüllte. Er war von blumenkohlähnlichem Aussehen, gelbröthlicher Farbe und geringer Beweglichkeit. Auf dem linken Stimmbande sass ein kleinerer Polyp von ähnlicher Beschaffenheit, wie der erste. (S. Fig. V.) Zur Operation wurde ein Schwamm kleinen Kalibers, von etwas über Erbsengrösse benützt, welcher, während die laryngoscopische Untersuchung die Aufmerksamkeit des Kindes einigermassen in Anspruch nahm, rasch in den Kehlkopf eingeführt wurde. Vorher musste das Instrument sorgfältig verborgen gehalten werden. Erleichert wurde die Operation durch die Beleuchtung mittels des direkten Sonnenlichts. Dieses zwang das Kind die Augen zu schliessen, und so gelang es leichter, dasselbe zu überraschen.

Fig. V.

Im Uebrigen waren die Modalitäten der Operation genau dieselben, wie sie auf Seite 20 beschrieben wurden. Während der Einführung des Schwammes wehrte sich der Knabe nach Kräften und es gelang nur mit Mühe, ihn genügend zu fixiren. War aber der Schwamm erst durch die Glottis gedrungen, so hörte das Sträuben des Kindes auf und es liess sich das Hin- und Herfahren ruhig gefallen. Die gefürchteten Respirationsstörungen kamen bei keiner der Operationen, auch nicht im geringsten Grade zur Erscheinung. Nach den meisten Schwammoperationen wurden grössere und kleinere Stücke der Polypen ausgehustet, die sich als Papillome erwiesen. Die Schwammeinführungen begannen am 18. October, wurden zweimal wöchentlich wiederholt und bis zum 26. November fortgesetzt. An diesem Tage fand die letzte derselben statt. Entsprechend der Verminderung der Polypenmassen wurde auch die Stimme allmählich wiederhergestellt. Diese hatte anfänglich eine auffallende Tiefe; es machte einen fast komischen Eindruck, den kleinen Knaben mit männlicher Bassstimme sprechen zu hören. Das Kind wurde noch bis Mitte Dezember beobachtet, bis zu welcher Zeit auch die letzte Spur der Neubildung verschwunden war und die Stimme ihre frühere Reinheit und Höhe erreicht hatte. Seitdem haben die Eltern öfter über den Zustand des geheilten Kindes berichtet, zum letzten Mal Ende Juni d. J. Dieselben konstatirten bis zu dieser Zeit — also ein halbes Jahr nach der Operation — den ungestörten Bestand der vollständigen Heilung.

# Lebenslauf.

Verfasser, geboren zu Militsch, am 25. Juli 1854, ev. luth. Confession, besuchte das Königl. Gymnasium zu Gnesen und das Magdalenäum zu Breslau und bezog zu Ostern 1874 die hiesige Universität. Im Winter 1877 bestand er das Tentamen physicum, im Juli 1878 das Examen rigorsum und absolvirte während der Zeit vom 30. Januar bis 26. Mai 1879 die medicin. Staatsprüfung. Vom 1. October v. J. bis jetzt fungirte er als Assistent bei Herrn Professor Voltolini.

Während seiner Studienzeit besuchte Verfasser die Vorlesungen, Kliniken und Curse folgender Professoren und Docenten, der Herren: Biermer, F. Cohn, Cohnheim, Fischer, Foerster, Göppert, Grube, Haeser, Hasse, Heidenhain, Joseph Klopsch, Kolaczek, Lichtheim, Löwig, Maas, Meyer, Neumann, Ponfick, v. Richter, Richter, Spiegelberg, Voltolini.

Allen diesen seinen Lehrern sagt der Verfasser besten Dank.

# Thesen.

1) Die locale Anästhesirung des Kehlkopfs zwecks intralaryngealer Operationen ist nicht zu empfehlen.

2) Eins der wichtigsten ätiologischen Momente für die Entstehung bösartiger Geschwülste ist das Trauma.

3) Die Eröffnung des Kehlkopfes ist nur dann indicirt, wenn bereits ein geübter Laryngoscopiker die Entfernung der Neubildung auf dem natürlichen Wege vergeblich versucht hat.